

Der Einsatz von Kurzimplantaten in der täglichen Praxis

Chirurgische und prothetische Besonderheiten

Im folgenden Anwenderbericht soll auf die zurzeit heiß diskutiertesten Themen in der Implantologie, den Einsatz längenreduzierter Implantate, die Rot-Weiß-Ästhetik in der Implantologie sowie die Periimplantitis, aus Sicht des Bicon-Implantatsystems, eingegangen werden.

Dr. med. dent. Jochen Günther/Kämpfelbach-Bilfingen, Dr. Alexander Bär/Sohren

Kurzimplantate und Augmentation

Die Anzahl der auf dem Markt erhältlichen Kurzimplantate (Implantate mit einer Gesamtlänge von < 10 mm) nimmt stetig zu. In der Zwischenzeit bietet fast jeder Implantathersteller diese an und der Trend zu immer kürzeren Implantaten scheint ungebrochen. Dies ist zum einen darin begründet, dass bereits einige Implantatsysteme mit kurzen Längen hohe Erfolgsraten nachweisen können. So konnte in einer Langzeitstudie nachgewiesen werden, dass sich die Fünf-Jahres-Implantat-Überlebensrate und der Knochenerhalt um das Bicon-Implantat mit 6,0 mm Durchmesser und 5,7 mm Länge nicht signifikant gegenüber den längeren Implantaten unterscheidet (Gentile M. et al. 2005; Venuleo C. et al. 2008). Zum anderen besteht von Anwenderseite eine immer größere Nachfrage nach kürzeren Implantaten, da bei einer großen Anzahl von Behandlungsfällen starke Kieferkammatrophen vorliegen, die ein sicheres Implantieren, ohne Gefährdung wichtiger angrenzender anatomischer Strukturen (z.B. Sinus maxillaris, Nervus alveolaris inferior etc.), zunächst nicht ermöglichen. Für die bisher gängigen Implantationsverfahren, bei denen Implantatlängen von 10,0 bis 18,0 mm empfohlen werden (Koeck B., Wagner W. et al. 2004), wären oft aufwendige Augmentationen (z.B. externe Sinusbodenelevation, vertikale Distraktionsosteogenese, Knochenblocktransplantate etc.) bzw. die Verlegung anatomischer Strukturen (z.B. Nervenlateralisation) erforderlich. Diese Verfahren bedeuten einen erhöhten Behandlungsaufwand mit verlängerter Einheitszeit bis zur endgültigen prothetischen Versorgung und einen wesentlich höheren finanziellen Aufwand. Weiterhin besteht ein deutlich erhöhtes Komplika-

tionsrisiko (z.B. Augmentatverlust, Sensibilitätsstörungen etc.), welches Behandler und Patient eingehen müssen. Durch die Verwendung längenreduzierter Implantate können diese Eingriffe oft vermieden werden und eine Standardimplantation wird wieder möglich.

Anforderungen an das Implantatdesign

Bei vielen Innovationen im Bereich der längenreduzierten Implantate muss man sich die Frage stellen, ob ein vorhandener Implantattyp einfach in seiner Länge reduziert werden kann, ohne nachteilige Auswirkungen auf die langfristige Überlebensrate zu haben, und welche Sicherheiten das System Anwendern und Patienten bietet. Allgemeine Voraussetzung für die Funktion und klinische Fähigkeit eines Implantates, insbesondere eines Kurzimplantates, ist das Implantatdesign. Es sollte so gestaltet sein, dass die auftretenden Kaukräfte homogen auf das Knochen-Implantat-Interface verteilt werden. Zu bevorzugen sind daher Implantate mit Plateau-Design. Bei diesen bildet sich zwischen den Plateaus Lamellenknochen mit dem typischen Havers'schen-System, der dem Implantat eine erhöhte Widerstandskraft während der Kaukrafteinwirkung bietet (Lemons J. et al. 2003, 2004). Da die große Schwachstelle eines Implantates die Durchtrittsstelle durch die Gingiva und der Erhalt des periimplantären Knochen und Weichgewebes ist, muss ein weiteres Augenmerk bei zweiteiligen Implantatsystemen auf das Design der Implantat-Abutment-Verbindung gelegt werden. Die beste Voraussetzung zur Vermeidung von Periimplantitis ist eine Implantat-Abutment-Verbindung, die bakterien dicht ist und geweber reizende Mikrobewegun-

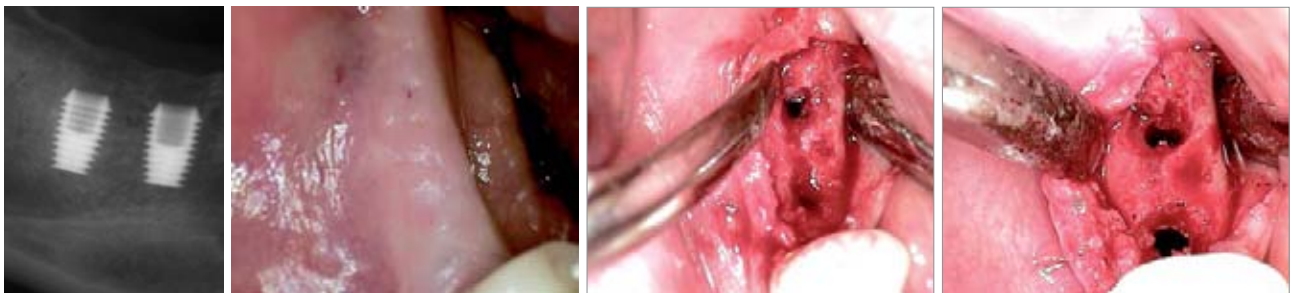


Abb. 1: Röntgenbefund vor Implantatfreilegung in Regio 46, 47. – **Abb. 2:** Intraoraler Ausgangsbefund vor Implantatfreilegung in Regio 46, 47 anästhesiert. – **Abb. 3:** Zustand nach Aufklappung. – **Abb. 4:** Zustand nach oberflächlicher Osteotomie und Entfernung der Einheitspfosten aus dem Implantatschacht.

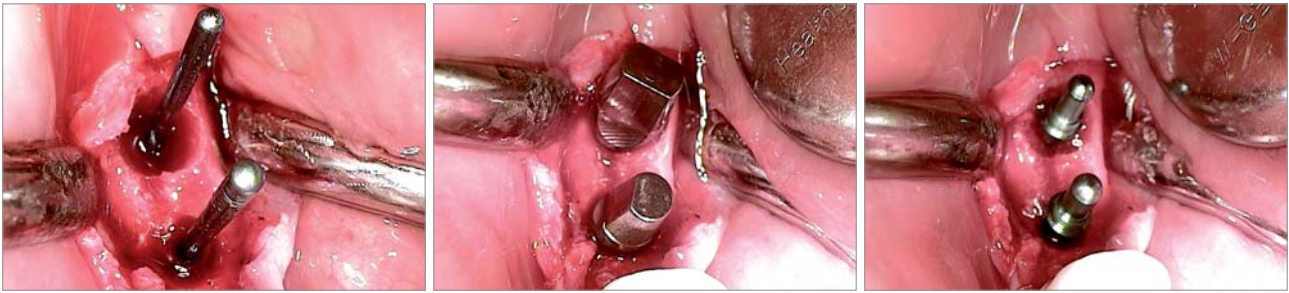


Abb. 5: Die in die Implantatschächte eingebrachten Positionierungs-Pins (grüne Farbcodierung = 3,0 mm Implantatschacht) dienen als Führungsstift für Sulkus- und Abform-Reamer, die zur Nachbearbeitung des Knochens über dem Implantat eingesetzt werden können. Mit den Positionierungs-Pins wird auch die Osseointegration überprüft. – **Abb. 6:** Einprobe der Abutments. – **Abb. 7:** Im Implantatschacht platzierte Titan-Abdruckpfosten des zweiteiligen Bicon-Abformsets.

gen verhindert. Hier hat sich gezeigt, dass dies am sichersten mit Konusverbindungen zwischen Implantat und Abutment erreicht werden kann (Zipprich H. et al. 2007). Weiterhin ist das Implantatdesign auch ausschlaggebend für die erzielbaren ästhetischen Ergebnisse. Voraussetzung für eine ästhetisch erfolgreiche Behandlung ist der Erhalt des periimplantären Knochens, der für die Unterstützung des Weichgewebes und den Erhalt der Interdentaltapille verantwortlich ist. Durch ein Platform Switching auf Implantatniveau kann viel Knochen um und über dem Implantat erhalten und auf Abutmentniveau das prothetische Ausgangsprofil individuell angepasst werden, was die erzielbare Rot-Weiß-Ästhetik bei der prothetischen Versorgung von Implantaten begünstigt.

Besonderheiten des ausgewählten Implantatdesigns

Die oben beschriebenen Implantateigenschaften werden von dem seit 23 Jahren klinisch bewährten Bicon-Implantatsystem zur Verfügung gestellt. Neben dem vorteilhaften Plateau-Design bietet das Bicon-Implantat eine mindestens 30 % größere Oberfläche als Schraubenimplantate gleicher Größe. Die nachweislich bakterien-dichte Konusverbindung zwischen Implantat und Abutment mit einem Mikropalt von weniger als 0,5 Mikron (Di Carlo F, Marincola M. et al. 2008) wird durch das technisch bekannte Verfahren der Kaltverschweißung, über eine 1,5°-Konusverbindung zwischen Abutmentpfosten und Im-

ANZEIGE

Mehr Biss
hat keiner



DURAPLANT®

- Ein Implantat muss
- schnelle Oberflächen,
 - schlanke Körper,
 - Platform-Switching,
 - Passiv Fit,
 - attraktive Preise,
 - ein exzellentes Preis/Leistungsverhältnis
 - und Langzeitstudien haben.

Kurz DURAPLANT® mit TiCer® Oberfläche – für höchste Zuverlässigkeit und Sicherheit bei jedem Biss.

www.zl-microdent.de
Telefon 02338 801-0

Präzision seit 1968



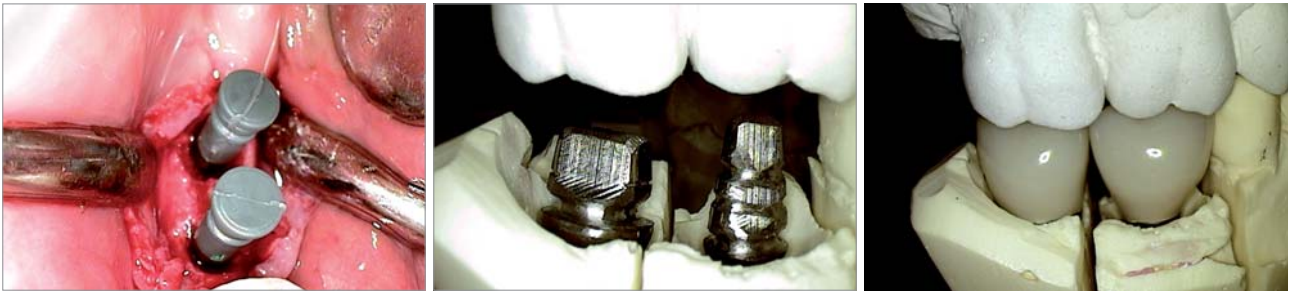


Abb. 8: Kunststoff-Abdruckhülse auf Metallabformpfosten. – **Abb. 9:** Für die Verblendung vorbereitete Abutments auf dem Meistermodell von vestibulär. – **Abb. 10:** IAC auf dem Meistermodell von vestibulär.

plantatschacht, sichergestellt. Die dadurch erzielte stabile Konusverbindung lässt keine Mikrobewegungen zu. Mit der abgeschrägten Implantatschulter (Sloping Shoulder) wird das Platform Switching auf Implantatniveau erreicht (Li Shi et al. 2007). Unabhängig vom Implantatdurchmesser wird die Austrittsöffnung aus dem Knochen auf den Durchmesser des Implantat-Abutment-Aufnahmeschachts, die bei Implantaten bis 4,0 mm Durchmesser 2,0 mm und bei Implantaten ab 4,5 mm Durchmesser 3,0 mm beträgt, begrenzt. Dies bietet eine größere Flexibilität bei der Implantatpositionierung und der Knochenerhalt über dem Implantat zur Stützung des Weichgewebes wird dadurch maximiert. Somit können ästhetische Gingivakonturen durchgängig erreicht werden (Bozkaya D. et al. 2004).

Falldarstellung

Im Folgenden wird ein Patientenfall präsentiert, der mit dem Bicon-Implantatsystem gelöst wurde. Die Abbildungen dokumentieren den Fall von der Freilegung bis zur prothetischen Versorgung des Patienten. Nach Besprechung verschiedener prothetischer Versorgungsmöglichkeiten entschied sich der Patient für eine festsitzende Lösung auf Implantaten. Die Freiendsituation Regio 46–47 sollte mit zwei Einzelkronen und dem Verfahren der Integrierten-Abutment-Krone versorgt werden. Hierfür wurden zwei Bicon-Implantate mit einem Durchmesser von 5,0 mm und einer Länge von 8,0 mm in Regio 46 und 47 inseriert. Zur Erzielung einer ästhetischen Gingivakontur wurde das Implantat in diesem Fall 2–3 mm subkrestal platziert, sodass das Knochenfach 11,0 mm tief gebohrt werden musste. Die Pilotbohrung erfolgte mit 2,0 mm Durchmesser bei 1.100 U/min unter externer Kühlung mit physiologischer Kochsalzlösung. Diese Bohrung gibt Länge,

mesio-distal- und lingual-vestibuläre Position für alle weiteren Arbeitsschritte der Knochenaufbereitung vor. Das Knochenfach wurde anschließend mit den an der Spitze nicht schneidenden Winkelstückbohrern in 0,5-mm-Schritten bei 50 U/min auf den gewählten Implantatdurchmesser von 5,0 mm und auf die mit der Pilotbohrung vorgegebene Länge von 11,0 mm erweitert. Diese Aufbereitungsmethode ist aufgrund der sehr niedrigen Umdrehungszahl der Winkelstückbohrer atraumatisch möglich. Es besteht keine Gefahr der Überhitzung des Knochens. Weiterhin können aufgrund der nicht schneidenden Bohrerstippen Perforationen und Nervtraumatisierungen sicher vermieden werden. Eine weitere positive Eigenschaft der niedrigen Umdrehungszahl ist, dass sich der abgetragene Knochen sehr gut mit den Winkelstückbohrern für augmentative Maßnahmen entnehmen und sammeln lässt. Nach Abschluss der Knochenaufbereitung wurden die Implantate in das Knochenfach eingeklopft, der Implantatschacht mit einem Einheilpfosten aus chirurgischem Teflon verschlossen und das Implantat mit dem aus den Bohrlöchern gewonnenem autologen Knochen vollständig bedeckt. Hierbei ist darauf zu achten, dass die Implantatoberfläche sich mit Blut benetzt. Dadurch bildet sich ein stabiles Blutgerinnsel zwischen den Plateaus des Implantates und die Einheilung kann sofort beginnen. Im Gegensatz zu Schraubenimplantaten kommt die Primärstabilität über multiple Punktkontakte entlang der Plateaukanten zum Knochen zustande. Dadurch werden flächige Knochenkompressionen, wie sie beispielsweise beim Eindrehen von Schraubenimplantaten auftreten, die vor Einheilungsbeginn zunächst einen Knochenabbau verursachen, vermieden.

Nach dreimonatiger gedeckter Einheilung erfolgte die Röntgenkontrollaufnahme vor Freilegung der Implantate (Abb. 1) und der intraorale Befund (Abb. 2). Nach Aufklappung war zu erkennen, dass sich über den Implantaten bereits neuer Knochen gebildet hatte. In Regio 47 war der



Abb. 11: IAC; direkte Verblendtechnik auf dem Abutment. – **Abb. 12:** Herstellung der Kronen-Einsetzhilfe mit dem Kronen-Alignment-Device. – **Abb. 13:** Implantatschächte werden vor dem Einsetzen der IACs gereinigt und getrocknet.

schwarze Einheimpfosten zu sehen (Abb. 3). Damit der Einheimpfosten, der den Implantatschacht verschließt, entfernt werden konnte, wurde der überschüssige Knochen mit Rosenbohrer und Exkavator entfernt (Abb. 4). Anschließend wurde in den Implantatschacht ein Positionierungspin eingesteckt (Abb. 5). Dieser dient als Führungsstift für Instrumente (Sulkus-Reamer, Impressions-Reamer), mit denen der Knochen über der Implantat-schulter zur Erzielung des gewünschten prothetischen Ausgangsprofils (Emergence Profil) nachbearbeitet werden kann. Weiterhin lässt sich mit dem Positionierungspin die Osseointegration der Implantate sehr gut überprüfen. Nach erfolgter Knochenpräparation wurden die Abutments selektiert und einprobiert (Abb. 6).

Anschließend wurden in die Implantatschächte die Titan-Abdruckpfosten des zweiteiligen Bicon-Abformsets mit Fingerdruck platziert (Abb. 7) und die Kunststoff-Abdruckhülsen aufgesteckt (Abb. 8). Die Abformung wurde mit einem geschlossenen individuellen Löffel unter Verwendung eines Polyether-Abformmaterials durchgeführt. Aufgrund spezieller Umstände erfolgte in diesem Fall unmittelbar nach Freilegung der Implantate die Abformung. Generell sind jedoch das Einsetzen temporärer Abutments und eine 14-tägige Abheilung der Gingiva nach Freilegung zu empfehlen.

Im Labor wurden die Abutments für die Herstellung von zwei Integrierten-Abutment-Kronen (IAC) vorbereitet (Abb. 9). Nach Modifikation der Abutments, was sich für den Techniker sehr einfach und ohne Rücksicht auf einen internen Schraubenkanal umsetzen lässt, wird das Abutment direkt mit keramikähnlichen Hochleistungskunststoffen verblendet. Abutment und Krone bilden eine spaltfreie Einheit und werden desinfiziert in den Implantatschacht inseriert (Abb. 10 und 11). Weitere Vorteile der IAC gegenüber Keramikverblendkronen sind die kostengünstigere Herstellung und die problemlose Reparaturmöglichkeit (Kontaktpunkte, Verblendfrakturen etc.) sowie das zementlose Einsetzen der Restauration bei gleichem ästhetischen Erfolg. Für das Platzen der IACs muss eine Einsetzhilfe aus Kunststoff mit dem Kronen-Alignment-Device hergestellt werden (Abb. 12). Sie dient zum einen der axialen Kraftübertragung auf den Abutmentpfosten in den Implantatschacht und zum anderen schützt er die Restauration beim Einklopfen. Die Einsetzhilfe wird auf den Bicon-Multifunktionsgriff aufgeschraubt und auf dem okklusalen Anteil der Restauration platziert. Durch leichtes Einklopfen mit einem chirurgischen Hammer wird die Oxidationsschicht auf den sich berührenden Metalloberflächen gebrochen und es kommt zur Kaltverschweißung zwischen Abutmentpfosten und Implantatschacht (aktivierte Konusverbindung).

Die Situation stellte sich bereits kurze Zeit nach Freilegung komplikationslos dar (Abb. 13). Daher wurden nur wenige Tage nach Implantatabformung die IACs mithilfe der angefertigten Einsetzhilfe (Abb. 12) eingesetzt und die korrekte Position im Implantatschacht durch eine Röntgenkontrollaufnahme abgesichert (Abb. 14 und 15).

Der weitere Abheilungsprozess des periimplantären Weichgewebes verlief komplikationslos. Die Gingiva legte sich straff an die konvex gestalteten IACs an und die Interdentalbereiche in Regio 45,46 und 46,47 wurden durch die Inter-

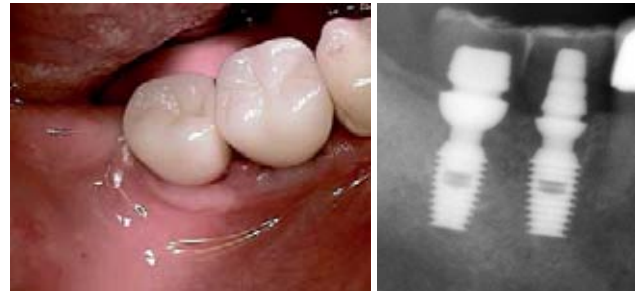


Abb. 14: Eingesetzte IACs intraoral von vestibulär-okklusal. – **Abb. 15:** Röntgenbefund nach Eingliederung der IACs in Regio 46 und 47; zu beachten ist der exzellente Knochenhalt über dem Implantat und das doppelte Platform Switching auf Implantat- und Abutment-Niveau.

dentalpapillen vollständig ausgekleidet. Die Behandlung konnte somit nach drei Monaten erfolgreich und zur vollsten Zufriedenheit des Patienten abgeschlossen werden.

Zusammenfassung

Der Bericht verdeutlicht die Abhängigkeit einer erfolgreichen Implantatbehandlung vom Implantatdesign. Mit dem richtigen Implantatdesign lassen sich Kurzimplantate erfolgreich in der Praxis einsetzen und stellen eine ausgezeichnete Alternative für aufwendige Augmentationen dar. Weiterhin wurde verdeutlicht, welche bedeutende Rolle eine bakteriendichte Verbindung zwischen Abutment und Implantat für die Vermeidung von Periimplantitis hat und wie durch ein doppeltes Platform Switching auf Implantat- und Abutment-Niveau ideale Voraussetzungen für ästhetische Ergebnisse geschaffen werden. Verschiedene Studien haben gezeigt, mit welchem Erfolg das besprochene Implantatsystem aufgrund seines außergewöhnlichen Designs auch bei geringem Knochenangebot eingesetzt werden kann. Die Vermeidung von Periimplantitis wird durch den bakteriendichten Verbindungsmechanismus erzielt. Eine hervorragende Rot-Weiß-Ästhetik wird durch das im Implantatsystem umgesetzte doppelte Platform Switching erreicht. Weiterhin ermöglicht der einzigartige schraubenlose Verbindungsmechanismus des Bicon-Implantat-Systems die extraorale Zementierung von Einzelkronen auf dem Abutment bzw. die Herstellung der Verblendung direkt auf dem Abutment (IAC). Somit können Störfaktoren (z.B. Zementreste, Kronenränder etc.), die Ursache für Entzündungen am periimplantären Gewebe sind, effektiv vermieden werden. ■

Die dargestellten Abbildungen wurden mittels Intraoralkamera aufgenommen. Wir bitten daher, eventuell entstandene Qualitätseinbußen zu entschuldigen.

■ KONTAKT

Dr. med. dent. Jochen Günther

Feuerstr. 5, 75236 Kämpfelbach-Bilfingen

Tel.: 0 72 32/69 85, Fax: 0 72 32/31 55 63

E-Mail: Dr.Jochen_Guenther@t-online.de