copyright by not for publication Quintessenz

Rolf Ewers

Reduktion der Implantatzahl im Oberkiefer bei kurzen Implantaten

Implantatinsertion ins Foramen incisivum – erste Ergebnisse

Rolf Ewers
Prof. em. Dr. med. Dr. med. dent.
Universitätsklinik für Mund-, Kiefer- und Gesichtschirurgie
Medizinischen Universität Wien
Währinger Gürtel 18–20
1090 Wien, Österreich
und
CMF Implantat Institut Wien
Schumanngasse 15
1180 Wien, Österreich
E-Mail: rolf@cmf-vienna.com

INDIZES *Implantatinsertion in das Foramen incisivum, kurze und ultrakurze Implantate, Morse-Taper-Konus-Implantate, Oberkieferatrophie, Alveolarkammspaltung, Vermeidung eines Sinuslifts, Vermeidung einer Augmentation, metallfreie glasfaserverstärkte Kunststoff-Hybridprothese, CAD/CAM-Prothesenfertigung*

In Fortsetzung unserer prospektiven Kohortenstudie bei insgesamt 18 Patienten mit 72 Implantaten bei ausgeprägter Oberkieferatrophie der Klassen V und VI nach der Klassifikation von Cawood und Howell[1] mit jeweils vier ultrakurzen 4,0 x 5,0 mm Morse-Taper-Implantaten[2] stellen wir jetzt eine Fallserie bei insgesamt neun Patienten vor. Das Besondere an dieser fortgeführten Studie ist die Reduktion der Implantatzahl auf nur drei 4,0 x 5,0 mm bzw. 4,5 oder 5,0 x 6,0 mm kalziumphosphatbeschichtete Implantate (Integra-CP™ Implantat, Fa. Bicon, Boston, USA). Die Reduktion der Implantatzahl ist durch die Insertion des mittleren Implantats durch das Foramen incisivum in den Canalis nasopalatinus möglich. Alle Patienten wurden mit metallfreien Prothesen aus glasfaserverstärktem Kunststoff-Hybridmaterial versorgt. Kein Patient verlor im noch sehr kurzen Beobachtungszeitraum ein Implantat. Die Insertion der Implantate verursachte keine sensorischen Alterationen. Die drei Implantate waren stabil genug, um eine 12-gliedrige Prothese zu stabilisieren.

Einleitung

Die Rehabilitation der atrophen Maxilla stellt stets eine große operative Herausforderung dar. Durch den frühzeitigen Verlust der Oberkiefermolaren kommt es meist in dieser Region zu einer stark ausgeprägten Atrophie des maxillären Alveolarkamms und einer ausgeprägten Pneumatisation der Kieferhöhle[3]. Seit Tatums Beschreibung des Sinuslifts[4] und der unzähligen Augmentationsverfahren haben sich zahlreiche Methoden zur Lösung dieses Problems mit ausgezeichneten Langzeiterfolgen etabliert[5–7]. Je mehr Erfahrung gesammelt wurde, desto minimalinvasiver wurden die beschriebenen Methoden[8-10]. Um einen Sinuslift zu vermeiden, haben wir seit 2010 in unserer Klinik eine sehr erfolgreiche prospektive Kohortenstudie mit vier ultrakurzen 4,0 x 5,0 mm bzw. durchmesserreduzierten 3,0 x 8,0 mm kalziumphosphatbeschichteten Morse-Taper-Implantaten (Integra-CP) im atrophen Oberkiefer durchgeführt[11]. Unabhängig davon beobachten wir jedoch in sehr komplexen Fällen, dass die Optionen der Augmentationsrekonstruktionen und Implantatapplikation in der anterioren Maxilla durch die mangelnde Alveolarkammhöhe und -breite sehr eingeschränkt sind. Aus diesem Grund führen wir zurzeit eine prospektive Kohortenstudie mit drei ultrakurzen 4,0 x 5,0 mm bzw. 4,5 oder 5,0 x 6,0 mm kurzen kalziumphosphatbeschichteten Morse-Taper-Implantaten (Integra-CP) im atrophen Oberkiefer parallel zu der schon länger konzipierten Unterkieferstudie durch. Zur Entscheidungsfindung, ob im Bereich des Foramen incisivum ein Implantat inseriert werden kann, ist unbedingt

Manuskript
Eingang: 02.03.2018
Annahme: 16.05.2018

copyright by not for publication Quintessenz

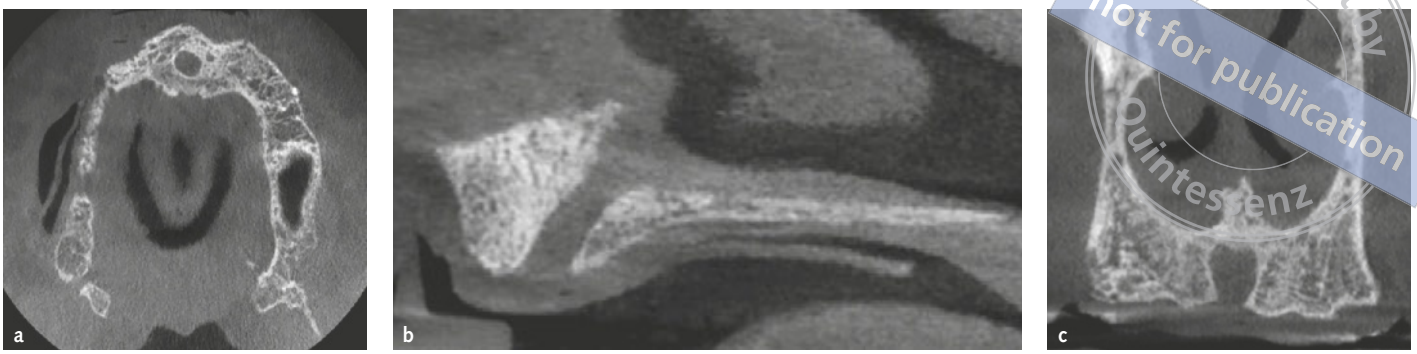

Abb. 1a bis c DVT-Aufnahmen eines breiten Foramen incisivum: transversale (a), sagittale (b) und Frontalansicht (c).

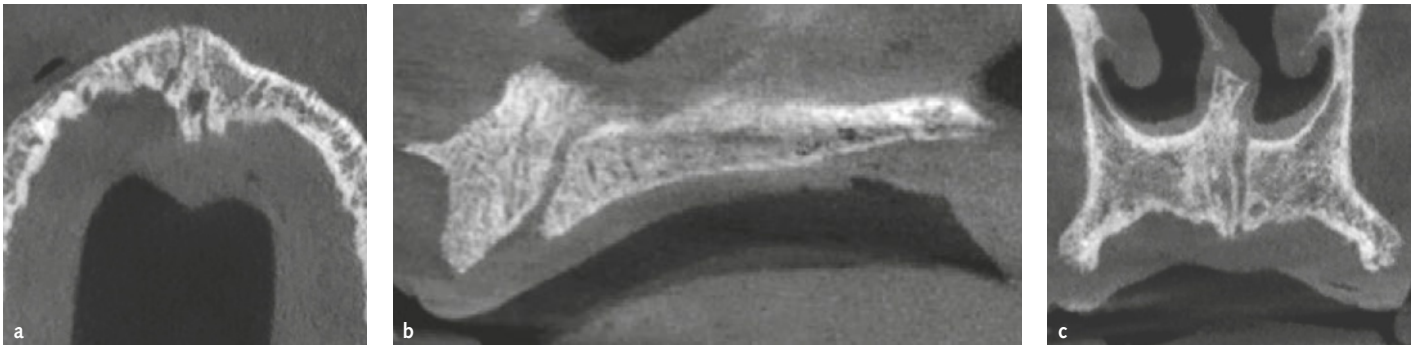

Abb. 2a bis c DVT-Aufnahmen eines sehr schmalen Foramen incisivum: transversale (a), sagittale (b) und Frontalansicht (c).

eine präoperativ angefertigte digitale Volumentomografie (DVT) nötig[12,13].

Die Insertion des mittleren Implantats erfolgt durch das Foramen incisivum in den Canalis nasopalatinus[14], da sich diese als dickste und höchste Knochenstruktur in der atrophen Maxilla als Implantatlager anbietet. Im meist einkammrigen Foramen incisivum befinden sich in der Regel zwei Nervi incisivi[15,16]. Die Durchtrennung der Nervgefäßstrukturen muss regelmäßig bei der Le-Fort-I-Osteotomie[17] und bei der Hufeisen-Le-Fort-I-Osteotomie erfolgen[18,19]. Bei Implantatinsertionen werden wegen möglicher Sensibilitätsstörungen immer wieder Bedenken geäußert. In einem groß angelegten systematischen Review und der Metaanalyse haben jedoch de Mello et al.[20] aus 238 Artikeln zehn Artikel gefiltert und bei insgesamt 91 in das Foramen incisivum inserierten Implantaten eine Erfolgsrate von 84,6 % bis 100 % gefunden. In Bezug auf permanente Nervenstörung wurde in all diesen zehn Artikeln nur von einer permanenten Nervenstörung bei einer Lateralisation berichtet.

Zur prothetischen Versorgung der implantatgetragenen verschraubten Prothesenkonstruktionen wurde ein metallfreies, glasfaserverstärktes Kunststoff-Hybridmaterial (TRINIA™, Fa. Bicon) für eine 12-gliedrige Brücke verwendet[21].

Material und Methoden

Neun Patienten im Alter zwischen 58 und 86 Jahren (Durchschnitt: 69,7 Jahre) mit ausgeprägter Oberkieferatrophie der Klassen V und VI nach Cawood und Howell[1] wurden nach Berücksichtigung der üblichen Ausschlusskriterien und schriftlicher Einwilligung in die Studie aufgenommen. Das Studienprotokoll wurde der Ethikkommission der Medizinischen Universität Wien vorgelegt (EK Nr. 018/2011). Alle Patienten wurden im Prämolarenbereich mit je einem 4,0 x 5,0 mm ultrakurzen und im Foramen incisivum einem 4,5 oder 5,0 x 6,0 mm kalziumphosphatbeschichtetem Morse-Taper-Implantat (Integra-CP) versorgt[11,21–23]. Im sehr dünnen Prämolarenbereich musste teilweise nach epiperiostaler Präparation eine Alveolarkammdehnung oder -spaltung vorgenommen werden[24].

copyright not for publication Quintessenz

Das Foramen incisivum befindet sich in der Praemaxilla, in dem 1780 von Félix Vicq d'Azyr – und nicht wie fälschlich angenommen von Goethe 1784 – erstmal beschriebenen Zwischenkieferbein beim Menschen[25]. Das meist einkammrige Foramen incisivum hat sehr unterschiedliche Durchmesser (Abb. 1 und 2), in dem sich zwei Nervi incisivi befinden. In seltenen Fällen findet man ein zweikammriges Foramen incisivum (Abb. 3).

Bei einem sehr kleinen Foramen Incisivum und dünnen Canalis nasopalatinus muss exzentrisch gebohrt werden, damit der dorsale palatinale Knochen nicht entfernt wird (Abb. 4).

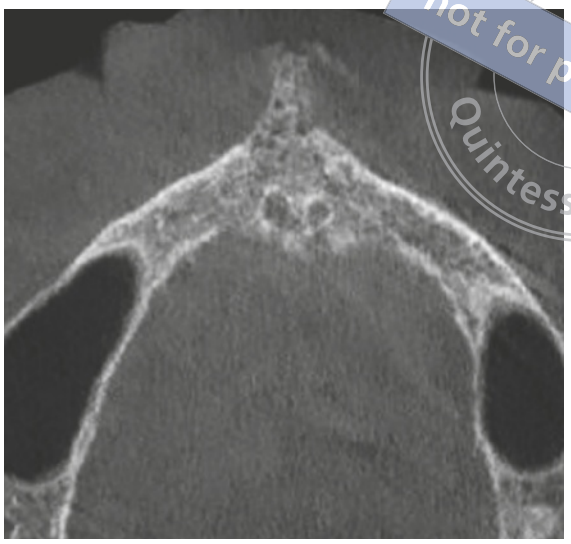

Abb. 3 DVT-Aufnahme eines zweikammrigen Foramen incisivum.

Fallbeispiel

Bei dem 65-jährigen Patienten handelte es sich um nicht erhaltungswürdige, lockere Frontzähne mit ausgeprägter Parodontitis periapikalis und ausgedehnten periapikalen Zysten (Abb. 5). Acht Wochen nach Entfernung der Zähne und erneuter Anfertigung einer DVT-Aufnahme entschieden wir uns zur Insertion von drei Bicon-Implantaten (Abb. 6).

Da dieser Patient alle Kriterien unserer Trio-TRINIA-Studie erfüllte, wurde in das Foramen incisivum und den Canalis nasopalatinus ein 4,5 x 6,0 mm kalziumphosphatbeschichtetes Morse-Taper-

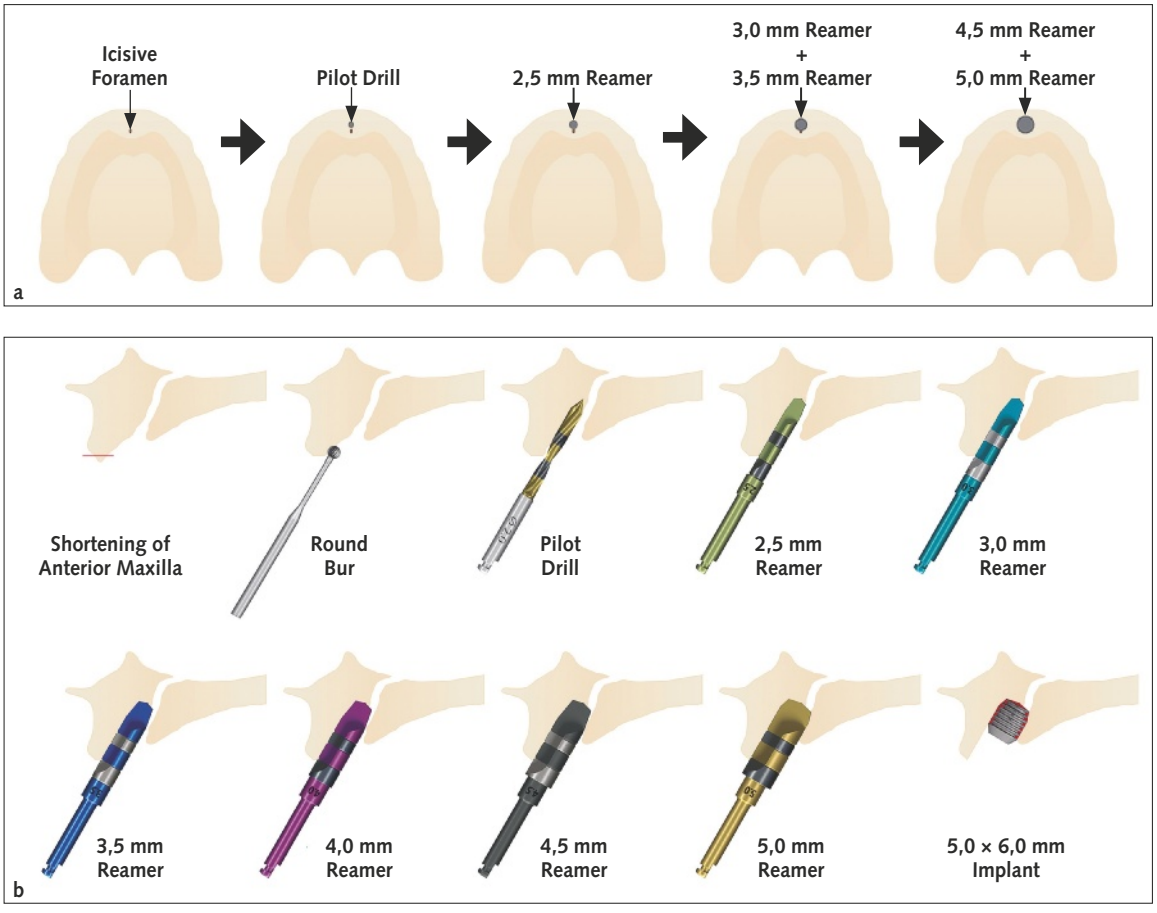

Abb. 4a und b Schematische Darstellung der exzentrischen Bohrung des Implantatbetts bei sehr dünnem Canalis nasopalatinus: transversale (a), sagittale (b) Ansicht.

copyright by not for publication Quintessenz

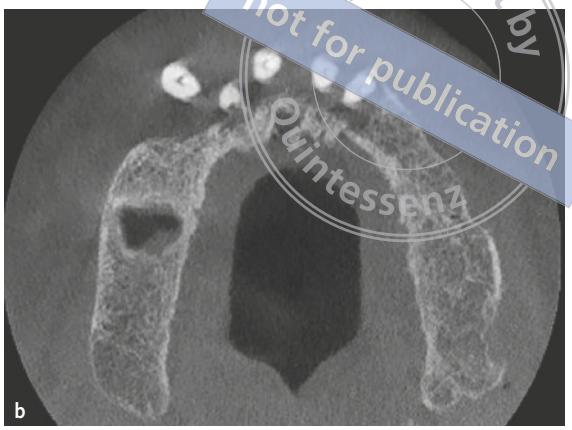

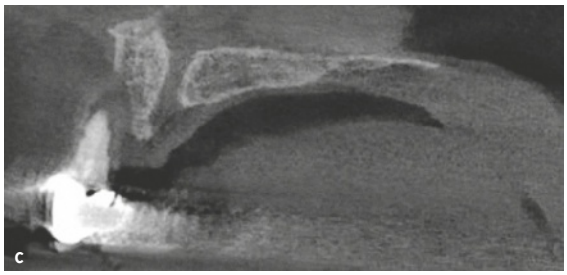

Abb. 5a bis c 65-jähriger Patient mit lockeren, nicht erhaltungswürdigen Frontzähnen: klinische Ansicht (a), DVT-Aufnahme in transversaler (b) und in sagittaler Ansicht (c).

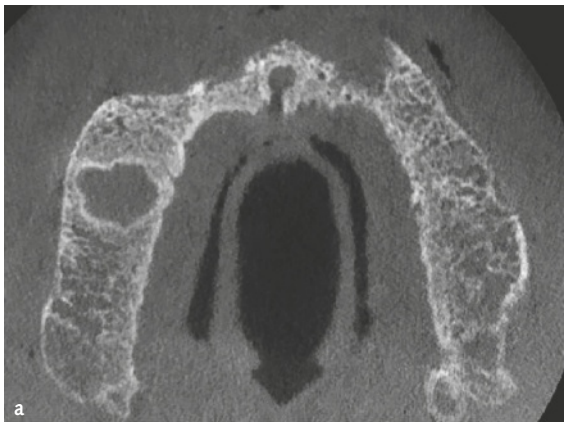

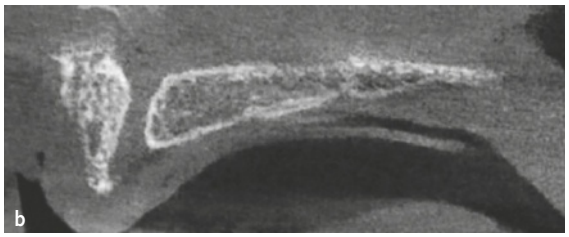

Abb. 6a und b DVT-Aufnahmen acht Wochen nach Zahnentfernung. Auf beiden Aufnahmen erkennt man den ausgeprägten Knochenverlust im Alveolarbereich der Front, aber ausreichend Knochen um das Foramen incisivum und dem Canalis nasopalatinus: transversale (a) und sagittale (b) Ansicht.

Implantat (Integra-CP) inseriert. Da es sich hier um ein mittiges Foramen handelte, musste nicht, wie in Abbildung 4 angegeben, exzentrisch gebohrt werden (Abb. 7). Im Prämolarenbereich beidseits wurde je ein 4,0 x 5,0 mm kalziumphosphatbeschichtetes Morse-Taper-Implantat (Integra-CP) inseriert. Die postoperative DVT-Aufnahme sechs Monate nach der Operation, kurz vor der Freilegung der Implantate, zeigt eine sehr schöne mittige Position des mittleren Implantats mit genügend Knochen auf der palatinalen Seite (Abb. 8).

Bei der Freilegung des mittleren Implantats wurde festgestellt, dass das Implantat zusammen mit dem Polyäthylen-Einheilpfosten teilweise mit Knochen bedeckt war. Mit einer Kugelfräse wurde der Knochen entfernt. Anschließend wurde der 3,0 mm dicke Abdruckpfosten mit der grünen Hülse aufgesetzt. Nach Freilegung der beiden Implantate im Prämolarenbereich und Einsetzen der 2,5 mm Abdruckpfosten und blauen Hülsen konnte ein Doppelabdruck vorgenommen werden (Abb. 9). Nach wenigen Tagen konnte mit der vom Dentallabor Paolo Perpetuini (Cisterna di Latina, Italien) angefertigten Wachsaufstellung eine Bissnahme durchgeführt werden, und nach weiteren wenigen Tagen wurde dann die Eingliederung der über Schrauben fixierten 12-gliedrigen metallfreien glasfaserverstärkten TRINIA-Brücke vorgenommen (Abb. 10 und 11).

copyright by not for publication Quintessenz

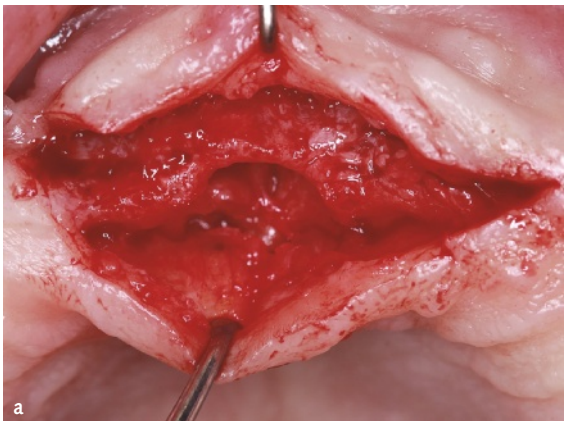

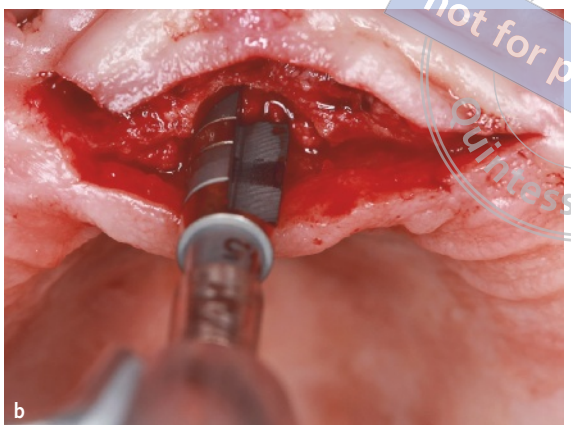

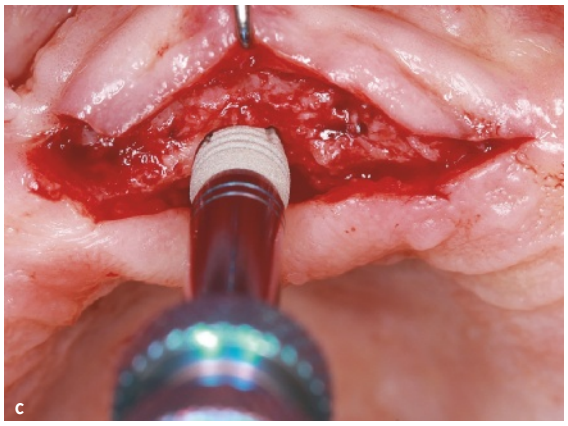

Abb. 7a bis c Intraoperative klinische Aufnahmen: epiperiostales Freilegen des Foramen incisivum (a), Erweiterung der Osteotomie auf 4,5 mm mit entsprechendem „Latch Reamer" (b), Insertion des kurzen 4,5 x 6,0 mm Bicon-Implantats (c).

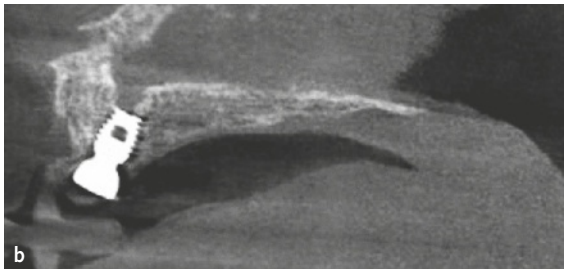

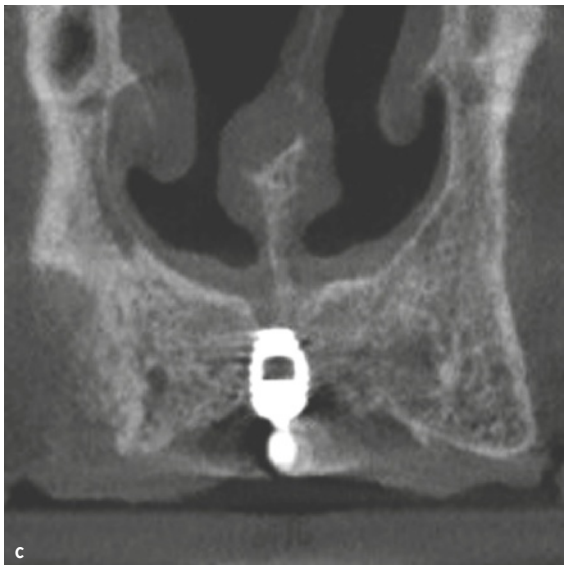

Abb. 8a bis c DVT-Aufnahmen des inserierten 4,5 x 6,0 mm Bicon-Implantats in das Foramen incisivum und den Canalis nasopalatinus: transversale (a), sagittale (b) und Frontalansicht (c).

copyright by not for publication Quintessenz

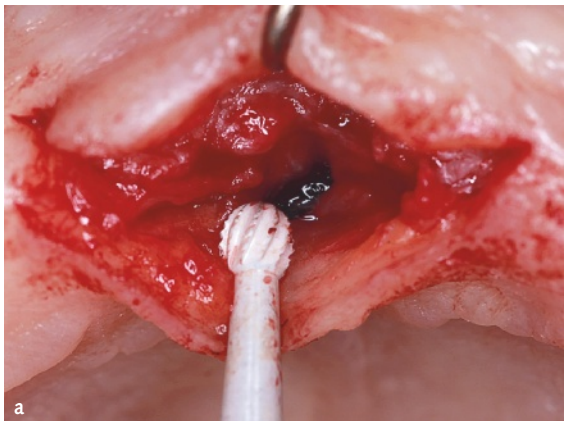

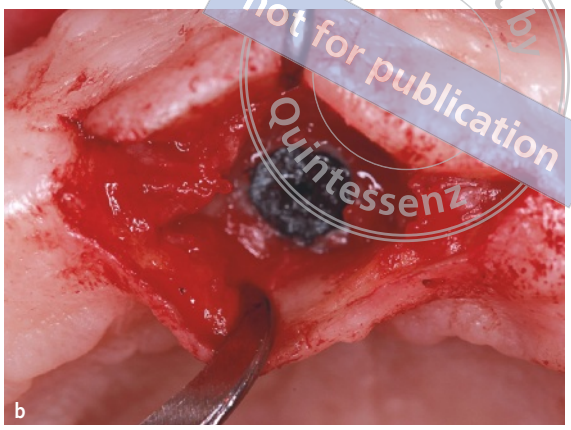

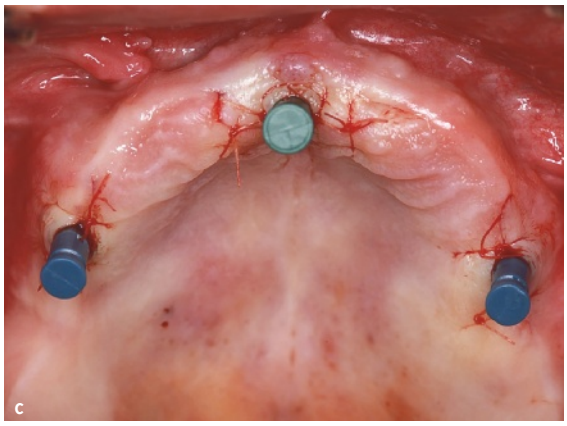

Abb. 9a bis c Intraoperative klinische Aufnahmen bei Freilegung nach sechs Monaten: Entfernung des über das Implantat gewachsenen Knochens mittels Kugelfräse (a), freigelegter Polyäthylen-Einheilpfosten (b), inserierte Abdruckpfosten mit entsprechenden Hülsen zur Anfertigung eines Doppelabdrucks (c).

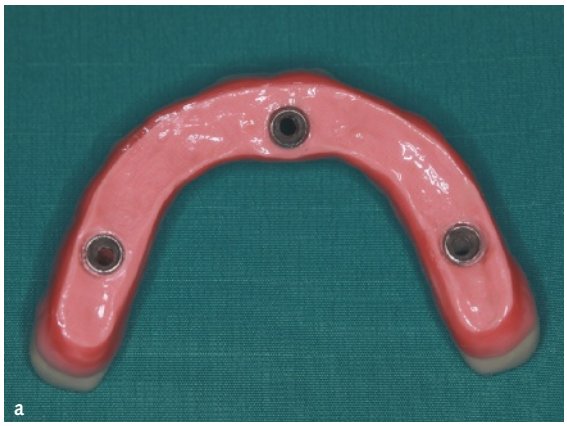

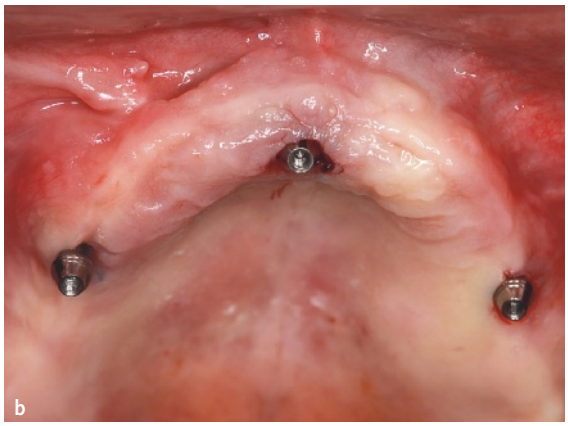

Abb. 10a bis c Palatinale Ansicht auf die CAD/CAM-fertiggestellte TRINIA-Brücke aus rosa gefärbtem Material und drei Hülsen für die verschraubbaren Abutments (a), in die Implantate eingesetzte verschraubbare Abutments (b), und fertiggestellte 12-gliedrige TRINIA-Brücke (c).

copyright by not for publication Quintessenz

Abb. 11 Klinisches Foto der mit drei Schrauben fixierten 12-gliedrigen TRINIA-Brücke.

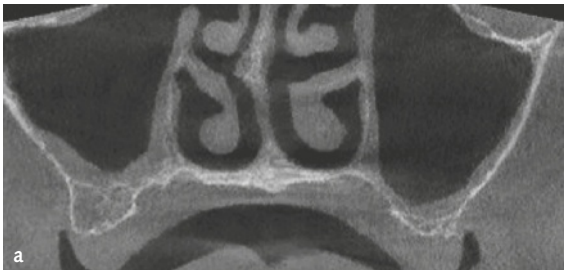

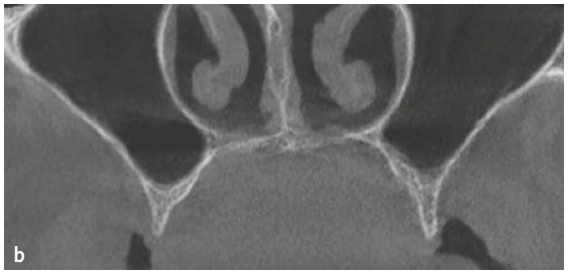

Abb. 12a und b DVT-Aufnahme in Frontalansicht: sehr geringe Knochenhöhe im Prämolarenbereich (a), extrem schmaler Alveolarfortsatz im Prämolarenbereich (b).

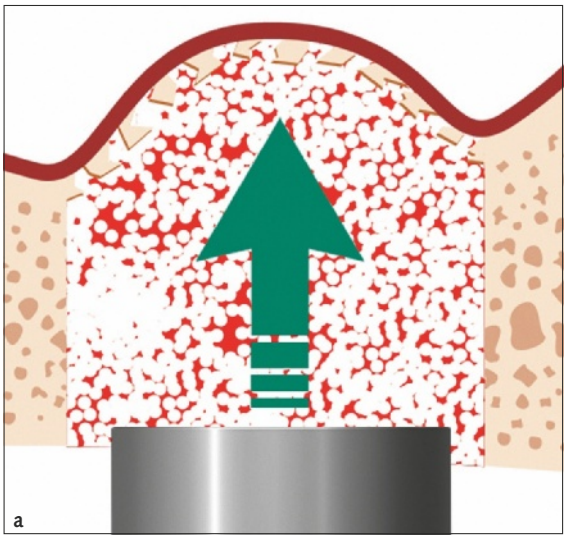

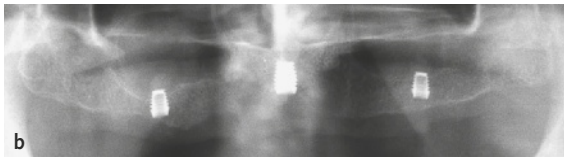

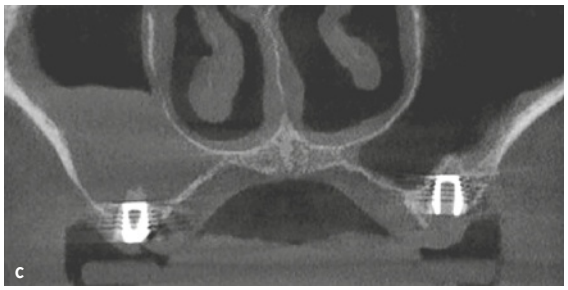

Abb. 13a bis c Schematische Darstellung des Anhebens der getrümmerten kortikalen Lamelle im Kieferhöhlenboden und der unverletzten Kieferhöhlenschleimhaut mithilfe von eingebrachtem Augmentationsmaterial (a)[28]. Postoperative Panoramaschichtaufnahme mit deutlich erkennbaren „Häubchen" über dem Bicon-Implantat im Prämolarenbereich (b). DVT-Aufnahme in Frontalansicht mit deutlich erkennbarem Anheben des Kieferhöhlenbodens (c).

Im Oberkiefer bevorzugen wir die Schraubenfixierung auf die nach dem Morse-Taper-Prinzip eingeklopften Bicon-Abutments (s. Abb. 10b). Die Patienten bevorzugen meist eine festsitzende Versorgung, und die ein wenig aufwendigere tägliche Brückenreinigung nehmen sie gerne in Kauf.

Da im frontalen Bereich um das Foramen incisivum und dem Canalis nasopalatinus sehr oft der meiste Restknochen vorhanden ist, gestaltet sich die Insertion der 4,0 x 5,0 mm Bicon-Implantate in Prämolarenbereich meist schwieriger. Entweder ist der Alveolarkamm zu niedrig (Abb. 12a) oder zu dünn (Abb. 12b), um den Implantaten genügend Halt zu bieten. Bei zu geringer Knochenhöhe führen wir den inzwischen sehr bewährten minimalinvasiven krestalen Sinuslift durch (Abb. 13a)[26–28]. Mit der Panoramaschichtaufnahme und dem DVT kann man die Implantatposition kontrollieren, und das kleine Häubchen über dem Implantat bestätigt den erfolgreich durchgeführten Sinuslift (Abb. 13b und c). Bei

copyright by not for publication Quintessenz

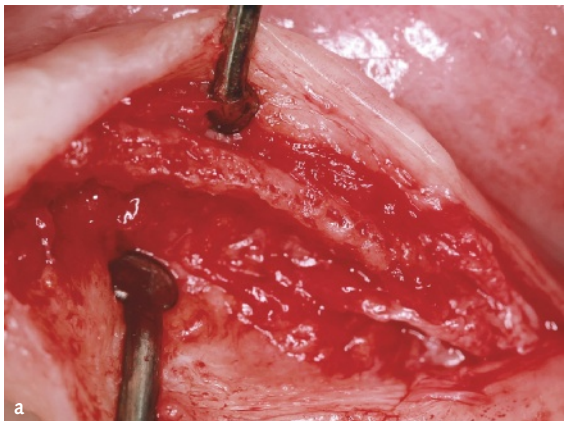

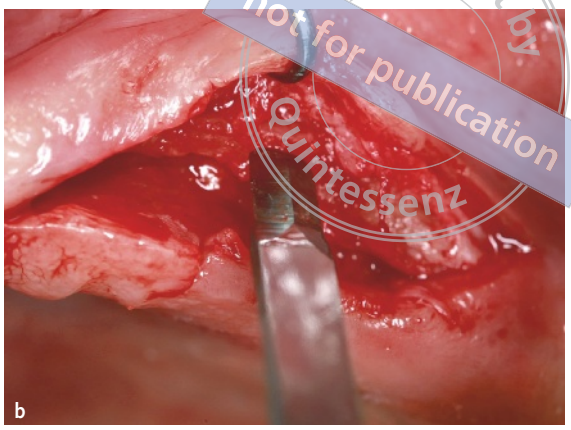

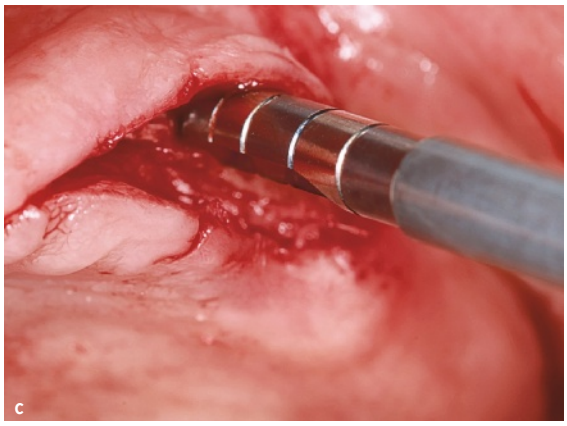

Abb. 14a bis c Klinische Aufnahme des epiperiostal freigelegten Alveolarfortsatzes im Prämolarenbereich (a). Spaltung des Alveolarfortsatzes mit dem beidseitig schneidenden „Beaver Knife" (b). Dehnung bzw. Spaltung des Alveolarfortsatzes mithilfe der „Hand Reamer" mit aufsteigendem Durchmesser; die nicht schneidende runde Seite ist jeweils nach bukkal gerichtet (c).

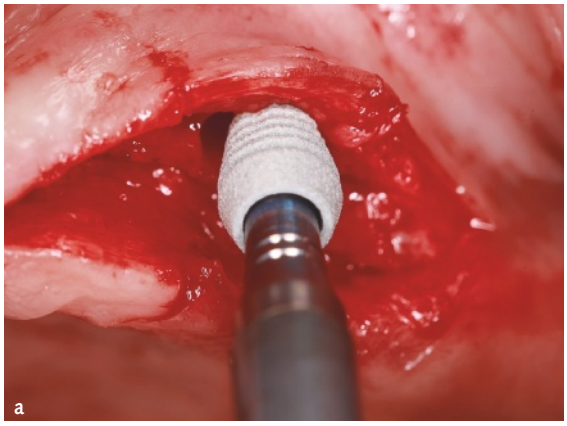

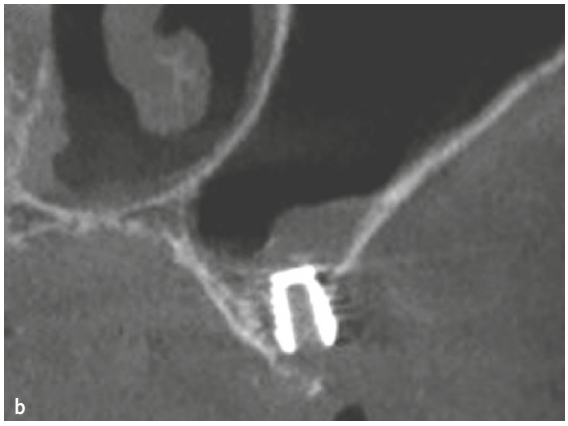

Abb. 15a und b Klinische Aufnahme der Insertion des Bicon-Implantats nach erfolgreicher Dehnung bzw. Spaltung des Alveolarfortsatzes im Prämolarenbereich (a). DVT-Aufnahme in Frontalansicht nach erfolgreicher Spaltung im Prämolarenbereich und Insertion des Bicon-Implantats (b).

zu schmalem Alveolarkamm (s. Abb. 12b) führen wir nach epiperiostaler Mukosapräparation eine anschließende Dehnung bzw. Spaltung des Alveolarfortsatzes mit gleichzeitiger Implantatinsertion durch (Abb. 14 bis 15a)29,30. Die DVT-Kontrolle bestätigt die erfolgreiche Spaltung des Alveolarkamms (Abb. 15b).

Resultate

Bei neun Patienten mit 27 Implantaten wurden fünf Frauen (Alter: 58,2–68,7 Jahre) und vier Männer (Alter: 63,4–78,5 Jahre) behandelt und kontinuierlich kontrolliert. Der durchschnittliche Beobachtungszeitraum betrug 8,3 Monate und die längste Beobachtungszeit 22 Monate. Von den 27 Implantaten waren

copyright by not for publication Quintessenz

im Prämolarenbereich achtzehn 4,0 x 5,0 mm kalziumphosphatbeschichtete Morse-Taper-Implantate (Integra-CP) inseriert. Im Bereich des Foramen incisivum wurden vier 4,5 x 6,0 mm, vier 5,0 x 6,0 mm und einmal die neu im Handel verfügbaren 5,0 x 5,0 mm kalziumphosphatbeschichteten Morse-Taper-Implantate (Integra-CP) inseriert. Im Gegenkiefer hatten drei Patienten Teilprothesen, drei hatten natürliche Zähne. Eine Patientin trug eine Vollprothese und zwei Patienten nahmen an der Unterkiefer-Trio-Trinia-Studie teil[30]. Im bisherigen Beobachtungszeitraum waren alle Bicon-Implantate osseointegriert und es wurde bisher kein Implantat verloren.

Diskussion

Ziel unserer Fallserie ist es zu untersuchen, ob es möglich ist, Patienten mit extremer Oberkieferatrophie ohne aufwendige Augmentationsoperationen mithilfe von metallfreien CAD/CAM-produzierten, glasfaserverstärkten Prothesen aus Kunststoff-Hybridmaterial auf ultrakurzen 4,0 x 5,0 mm bzw. 4,5 oder 5,0 x 5,0 oder 6,0 mm Implantaten zu versorgen. Nachdem unsere Studien in Oberkiefer wie im Unterkiefer mit vier ultrakurzen Implantaten sehr gute Ergebnisse gezeigt haben[11,22,23,30], entschlossen wir uns, zuerst im Unterkiefer[31,32] und dann jetzt auch im Oberkiefer die Implantatzahl auf drei zu reduzieren[14]. Um die Implantatzahl zu reduzieren, ist es nötig, das mittlere Implantat in das Foramen incisivum und den Canalis nasopalatinus zu inserieren. Wie schon bei unseren langjährigen Erfahrungen mit der Le-Fort-I-[17] und der Hufeisen-Le-Fort-I-Osteotomie[18,19] beobachteten wir auch jetzt bei der Implantatinsertion in das Foramen incisivum und den Canalis nasopalatinus keine Sensibilitätsstörungen der Nervi incisivi, obwohl sie bei dieser Operation immer durchtrennt werden. In dem von de Mello et al.[20] veröffentlichten systematischen Review und der Metaanalyse wird diese Beobachtung bestätigt. Die Überlebensraten sind mit den Überlebensraten der konventionellen langen Implantate vergleichbar. Dies zeigt, dass es möglich ist, hochatrophe Oberkiefer mithilfe von „All-on-Three" mit ultrakurzen Implantaten zu versorgen[33–35]. Unsere Ergebnisse sind mit Studien anderer Autoren vergleichbar[36,37]. Des Weiteren hat die Fallserie gezeigt, dass die Versorgung mit metallfreien CAD/CAM-produzierten glasfaserverstärkten Prothesen aus Kunststoff-Hybridmaterial zu keinen Komplikationen geführt hat[33]. Diese Ergebnisse sind sehr erfreulich, da wir ja aufgrund der extremen Oberkieferatrophie neben der Insertion von ultrakurzen Implantaten auch noch Alveolarkammdehnungen bzw. -spaltungen vornehmen mussten. Durch die Insertion des mittleren Implantats in das Foramen incisivum konnte auf die Verwendung durchmesserreduzierter Implantate verzichtet werden. Ob die Insertion eines einzigen Implantats im das Foramen incisivum im Sinne der Arbeiten von Kern et al. zur singulären Verwendung geeignet sein wird, müssen zukünftige Studien eruieren[38]. Die eingeschränkte Hygienefähigkeit älterer Patienten bzw. von „Ridge-overlap"-Brücken erfordert ein stringentes Recallprogramm der Praxis. Eine abnehmbare Lösung kann sicher als leichter zu reinigende Alternative betrachtet werden.

Schlussfolgerung

Unter Berücksichtigung der sehr schwierigen Ausgangslage mit hoch atrophen Oberkiefern in vertikaler und transversaler Richtung und Vermeidung aufwendiger Augmentationen können wir feststellen, dass die Anwendung von nur drei ultrakurzen Morse-Taper-Implantaten im kurzfristigen Beobachtungszeitraum vergleichbar gute Ergebnisse wie die Anwendung von Standardimplantaten mit aufwendigen Augmentationen ergeben hat. Die Verwendung des Foramen incisivum hat zu keinen Komplikationen geführt, und es scheint als ideales Implantatlager für kurze und ultrakurze Implantate geeignet zu sein. Langzeitergebnisse mit dieser Fragestellung sind nach wie vor noch sehr spärlich. Prospektive Langzeitstudien mit einer großen Anzahl von Implantaten und sehr langen Beobachtungszeiträumen sind notwendig, um eine Empfehlung für die Praxis abgeben zu können.

Literatur

1. Cawood JI, Howell RA. A classification of the edentulous jaws. Int J Oral Maxillofac Surg 1988;17:232–236.
2. Ewers R, Marincola M, Morgan V, Perpetuini P, Wagner F, Seemann R. Der atrophe Oberkiefer und seine Versorgungsmöglichkeiten mit vier ultrakurzen Implantaten. Implantologie 2018;26:1–10.

copyright not for publication

3. Wagner F, Dvorak G, Nemec S, Pietschmann P, Figl M, Seemann R. A principal components analysis: How pneumatization and edentulism contribute to maxillary atrophy. Oral Diseases 2017;23: 55–61.
4. Tatum OH. Lecture presented to the Alabama Implant Congress. Alabama Implant Congress. 1976. doi:10.1111/cid.12136/full.
5. Ewers R. Standard clinical Situations – 4.7 Edentulous Maxilla. In: Ewers R, Lambrecht JT (eds). Oral Implants: Bioactivating Concepts. Chicago: Quintessence Publishing, 2012:329–356.
6. Ewers R. Implant Surgery. In: Lambrecht JT. Oral and Implant Surgery: Principles and Procedures – Implant Surgery. Chicago: Quintessence Publishing, 2009:350–360.
7. Esposito M, Grusovin MG, Felice P, Karatzopoulos G, Worthington HV, Coulthard P. The efficacy of horizontal and vertical bone augmentation procedures for dental implants – a Cochrane systematic review. Eur J Oral Implantol 2009;2:167–184.
8. Summers RB. A new concept in maxillary implant surgery: the osteotome technique. Compendium 1994;15:152,154–156, 158 passim; quiz 162.
9. Ali SA, Karthigeyan S, Deivanai M, Kumar A. Implant rehabilitation for atrophic maxilla: A review. J Indian Prosthodont Soc 2014;14:196–207.
10. Pérez-Martínez S, Martorell-Calatayud L, Peñarrocha-Oltra D, García-Mira B, Peñarrocha-Diago M. Indirect sinus lift without bone graft material: Systematic review and meta-analysis. J Clin Exp Dent 2015;7:e316–e319.
11. Wagner F, Seemann R, Marincola, Ewers R. Fixed, fiber-reinforced resin bridges on four short implants in severely atrophic maxillae: 1-year results of a prospective cohort study. J Oral Maxfac Surg 2018;76:1194–1199.
12. Al-Amery S, Nambiar P, Jamaludin M, John J, Ngeow W. Cone Beam Computed Tomography Assessment of the Maxillary Incisive Canal and Foramen: Considerations of Anatomical Variations When Placing Immediate Implants. PLoS One 2015;10: e0117251.
13. Friedrich RE, Laumann F, Zrnc T, Assaf AT. The Nasopalatine Canal in Adults on Cone Beam Computed Tomograms – A Clinical Study and Review of the Literature. In Vivo 2015;29:467–486.
14. Ewers R. On-Demand-Webinar: Möglichkeiten und Grenzen beim Einsatz von kurzen und ultrakurzen Implantaten. 2018. https://www.dental-online-college.com/videos/?tx_ocevent_pi1%5Bdetail%5D=12623; letzter Zugriff: 08.11.2018.
15. Leboucq H. Le canal nasopalatin chez l'homme. In: Arch Biol Paris 1881;2:386–397.
16. Allard R H, de Vries K, van der Kwast WA. Persisting bilateral nasopalatine ducts: a developmental anomaly. Oral Surg Oral Med Oral Pathol 1982;53:24–26.
17. Bell WH. Revascularization and bone healing after anterior maxillary osteotomy: a study using adult rhesus monkeys. J Oral Surg 1969;27:249–255.
18. Härle F, Ewers R. Die Hufeisenosteotomie mit Knocheninterposition zur Erhöhung des Oberkieferkammes – eine im Experiment steckengebliebene Operationsmethode. Dtsch Zahnärztl Z 1980;35:105–107.
19. Yerit KC, Posch M, Guserl U, Turhani D, Schopper Ch, Wanschitz F, Wagner A, Watzinger F, Ewers R. Rehabilitation of the Severely Atrophied Maxilla by Horseshoe Le Fort I Osteotomy (HLFO). Oral Surg Oral Med Oral Pathol Oral Radiol Endod 2004;97:683–692.
20. de Mello JS, Faot F, Correa G, Chagas Júnior OL. Success rate and complications associated with dental implants in the incisive canal region: a systematic review: Int J Oral Maxillofac Surg 2017;46:1584–1591.
21. Ewers R, Perpetuini P, Morgan V, Marincola M, Wu R, Seemann R. TRINIA™— Metal-free restorations. Implants 2017;1: 2–7.
22. Seemann R, Marincola M, Scay D, Perisanidis C, Barger N, Ewers R. Preliminary Result of Fixed, Fiber-Reinforced Resin Bridges on Four 4- x 5- mm Ultrashort Implants in Compromised Bony Sites: A Pilot Study. J Oral Maxillofac Surg 2015;73:630–640.
23. Seemann R, Wagner F, Marincola M, Ewers R. Fixed, Fiber-Reinforced Resin Bridges on 5.0-mm Implants in Severely Atrophic Mandibles: Up to 5 Years' Follow-Up of a Prospective Cohort Study. J Oral Maxillofac Surg 2018;76:956–962.
24. Ewers R. Pedicled Sandwich Osteotomy – surgical technique for vertical and horizontal alveolar bone deficiency. Vortrag auf dem International Bone Symposium in Implant Dentistry in San Francisco/USA am 30.3. 2017.
25. Peyer B. Goethes Wirbeltheorie des Schädels. In: Neujahrsblatt, herausgegeben von der Naturforschenden Gesellschaft in Zürich auf das Jahr 1950, 152. Stück. Zürich: Kommissionsverlag Gebr. Fretz, 1950:28.
26. Marincola M, Urdaneta R, Bar A, Gunther J. Implantation mit gleichzeitigem Sinuslift bei geringer Knochenresthöhe. Implantologie Journal 2009;5:44–50.
27. Marincola M, Ewers R, Lombardo G, Pallares M. Sinus elevation with short implant. Implants 2017;2:20–24.
28. Marincola M, Daher S, Ewers R, Lehrberg J. Sinus Lift Techniques. In: Morgan VH (ed). The Bicon Short Implant: A Thirty-Year Perspective. Chicago: Quintessence Publishing, 2017:151–180.
29. Daher S, Ewers R, Cicconetti A. Ridge Splitting and the Split-Thickness Flap. In: Morgan VH (ed). The Bicon Short Implant: A Thirty-Year Perspective. Chicago: Quintessence Publishing, 2017:181–198.
30. Ewers R, Perpetuini P, Seemann R, De Witt T, Sarvan I, Coetzer M, Pisarik K. Atrophic Maxillary Ridges. In: Morgan VH (ed). The Bicon Short Implant: A Thirty-Year Perspective. Chicago: Quintessence Publishing, 2017:199–213.
31. Ewers R, Seemann R. TRINIA™ Trio – „all-on-three" – metallfreie glasfaserverstärkte Kunststoffprothese auf drei ultrakurzen Bicon-Implantaten. Zahn Krone 3/17:11–17.
32. Ewers R. Kurze Implantate – eine Lösung für alle Fälle? Vortrag auf dem 58. Bayerischen Zahnärztetag in München am 28. 10. 2017.
33. Ewers R, Marincola M, Perpetuini P, Seemann R, Morgan V, Wu R. Leichtgewicht im Praxistest – Restaurationen bei schwierigen Situationen und atrophen Kiefern. Z Oral Implant 2017;13:28–36.
34. Seemann R, Jirku A, Wagner F, Wutzl A. What do sales data tell us about implant survival? PloS One 2017;12: e0171128.
35. Neugebauer J, Vizethum F, Berger C, Bolz W, Bowen A, Deporter D, Ewers R, Fairbairn P, Felino A, Fortin T, Gowd V, Kern M, Kobler P, Konstantinovic V, Marincola M, Nickenig HJ, Özyuvaci H, Schmedtmann N, Zöller JE. Update: Kurze, angulierte und durchmesserreduzierte Implantate – Praxisleitfaden. 11. Europäische Konsensuskonferenz (EuCC). BDIZ/EDI Konkret 2016;20:88–90.
36. Felice P, Checchi L, Barausse C, Pistilli R, Sammartino G, Masi I, Ippolito DR, Esposito M. Posterior jaws rehabilitated with partial prostheses supported by 4.0 x 4.0 mm or by longer implants: One-year post-loading results from a multicenter randomised controlled trial. Eur J Oral Implantol 2016;9:35–45.
37. Pohl V, Thoma DS, Sporniak-Tutak K, Garcia-Garcia A, Taylor TD, Haas R, Hämmerle CH. Short dental implants (6 mm) versus long dental implants (11-15 mm) in combination with sinus floor elevation procedures: 3-year results from a multicenter, randomized, controlled clinical trial. J Clin Periodontol 2017;44:438–445.
38. Kern M, Att W, Fritzer E, Kappel S, Luthardt RG, Mundt T, Reissmann DR, Rädel M, Stiesch M, Wolfart S, Passia N. Survival and Complications of Single Dental Implants in the Edentulous Mandible Following Immediate or Delayed Loading: A Randomized Controlled Clinical Trial. J Dent Res 2018;97:163–170.

Midterm evaluation of Three Short Implants Supporting Full Arch Fiber-Reinforced Prostheses in Severely Atrophic Maxillae: First Results

KEYWORDS *Short implants, ultrashort Implants, locking-taper or conus implants, maxillary atrophy, incisive Foramen implants, nasopalatine Foramen implants, alveolar crest splitting, avoiding sinus lift procedures, avoiding augmentation procedures, metal-free fiberglass-reinforced hybrid resin prostheses, CAD/CAM prostheses fabrication*

This paper, reports on the up to 22-month outcome and provides data about fiber-reinforced prostheses supported by on three short implants in sizes from 4.0 x 5.0 mm up to 5.0 x 6.0 mm in severely atrophic maxillae. A prospective temporal cohort study was designed for a total of 9 patients with 27 implants for patients with severely atrophic maxillae, corresponding to Cawood and Howell class V and VI. All patients became the middle implant inserted into the incisive foramen. Until now we could not observe any complication, inserting the short implants into the incisive foramen. All patients received a cemented- or screw retained CAD/CAM produced metal free fiber reinforced hybrid resin prosthesis. Until now all implants were osseointegrated and we have not lost any implant.

otmedical®
Innovative Präzision
Made in Germany
copyright by Quintessenz
not for publication

OT-F³ KURZES PORENIMPLANTAT
bei reduziertem vertikalen Knochenangebot

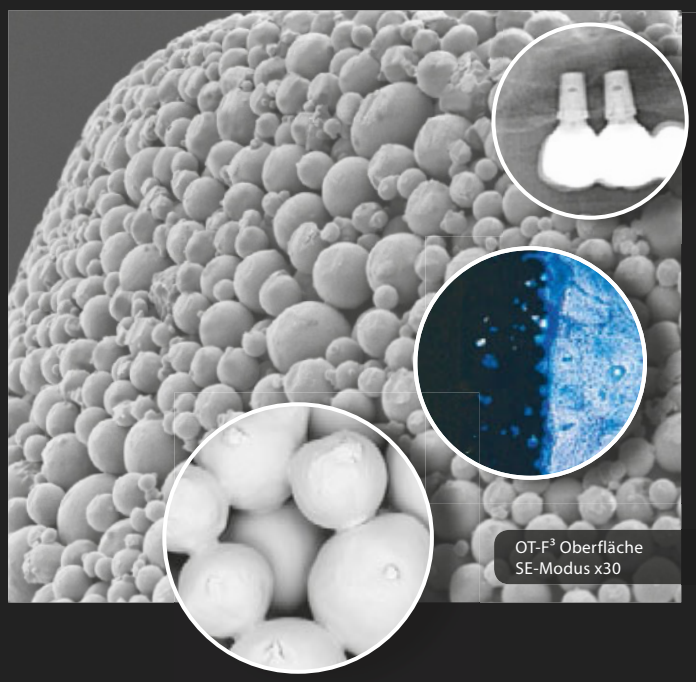

- **EINFACHES CHIRURGISCHES PROTOKOLL**
  schneidende, formkongruente Bohrer – kombinierbar mit komprimierenden Osteotomen und schneidenden Osteotomen für internen Sinuslift
- **EINZIGARTIGE OBERFLÄCHENTOPOGRAPHIE**
  erlaubt Kronen-Wurzel-Verhältnis von 2:1 und Einzelzahnversorgung
- **GESINTERTE, PORÖSE OBERFLÄCHE**
  ermöglicht knöchernes Einwachsen in die gesamte dreidimensionale Struktur (Osseoinkorporation)

Kurze OT-F³ Press-Fit Implantate ● Ø 3.8 / ● Ø 4.1 / ● Ø 5.0



OT medical GmbH · Konsul-Smidt-Straße 8b · 28217 Bremen
Tel. 0421 557161-0 · info@ot-medical.de · www.ot-medical.de